

"බෙල්ල කැපීම" - අධිකරණ වෛද්‍ය අභියෝගයක්

වෛද්‍ය මුදිත විදානපතිරණ ජ්‍යෙෂ්ඨ කැපීමකාරිය හා අධිකරණ වෛද්‍ය විශේෂඥ අධිකරණ වෛද්‍ය දෙපාර්තමේන්තුව, වෛද්‍ය පීඨය, ශ්‍රී ජයවර්ධනපුර විශ්වවිද්‍යාලය සහ වෛද්‍ය ජේ.සී. සමරවීර වැඩබලන විශේෂඥ අධිකරණ වෛද්‍ය දිස්ත්‍රික් මහරෝහල, වවුනියාව.

හැඳින්වීම

"බෙල්ල කැපීම" යන වචනය ඇසූ සෑහින් අපේ හිතට එන්නේ නව කෙනෙකුගේ අනාගතය විනාශ වන අයුරින් කටයුතු කිරීමයි. එය එසේ වන්නේ බෙල්ල කැපීම අප සමාජයේ එතරම් සුලභ බැවිනි.

නමුත් මා අද ඉදිරිපත් කරන්නේ මිනිසෙකුගේ ප්‍රාණය විනාශ වන අයුරින් බෙල්ල කැපීම පිළිබඳවය. එය අධිකරණ වෛද්‍ය විද්‍යාවේ අභියෝගයකි. "බෙල්ල කැපීම" පිළිගත් මිනීමැරුම් ක්‍රමයකි. එමෙන්ම සමහරක් විට එය සියදිවි නසාගැනීමට ද යොදා ගනී. නමුත් එය ඉතා කලාතුරකින් අනතුරක් ලෙස ද සිදුවිය හැක.

ඇසින් දුටු සාක්ෂියක් හෝ සිද්ධිය පිළිබඳ ඉතිහාසයක් නොදන්නා විට, "බෙල්ල කැපීම" සිදුවූයේ මිනීමැරීමක්, සියදිවි නසාගැනීමක් හෝ අනතුරක් ලෙස දැයි තීරණය කිරීම අධිකරණ වෛද්‍යවරයාට ඇතිවන අභියෝගයකි. මෙයට කදිම උදාහරණයක් වන්නේ ඩී.පී. සිම්සන්ගේ පෙර බිරිඳ වන නිකොල්ගේ මල සිරුර "බෙල්ල කැපීමක්" සහිතව හමුවූ විටයි. "බෙල්ල කැපීමෙන්" වන මරණ උපතේ සිට වයෝවෘද්ධ වයස දක්වාම දැකිය හැකිය. උදාහරණයක් ලෙස සමහර මව්වරුන් උපන් හැටියේ බිලිදන්ගේ බෙල්ල කපා ඝාතනය කරයි. සමහර වයෝවෘද්ධ පුද්ගලයන් ද මෙලෙස මරා දමනු ලබයි. මෙයට කදිම උදාහරණයක් මම ඔබට ඉදිරිපත් කරන්නෙමි. වරෙක සමලිංගික පුද්ගලයෙකු තම වාහනය තුළ බෙල්ලේ කැපුමක් සහිතව මියගොස් තිබුණි.

සිද්ධි ඉතිහාසය

ඔහු අවුරුදු 51 ක් වයසැති විවාහක පුද්ගලයකි. ඔහු මියගොස් සිටියේ තම වාහනයේ රියදුරු අසුනේය. වාහනය තිබුණේ වෙරළ අසබඩ ප්‍රධාන මාර්ගයකය. එය මුලින්ම දුටුවේ සවස 1.30ට ය. එම ස්ථානයට වහාම අපරාධ ස්ථාන පරීක්ෂා කරන පොලිස් ඒකකය (SOCO) පැමිණියේය. එය අපරාධ ස්ථානයක් ලෙස නම් කර ජලාස්පික් පටි යොදා අපරාධ ස්ථානය වෙන් කරන ලද අතර එයට ආරක්ෂාව ද සැපයීය.

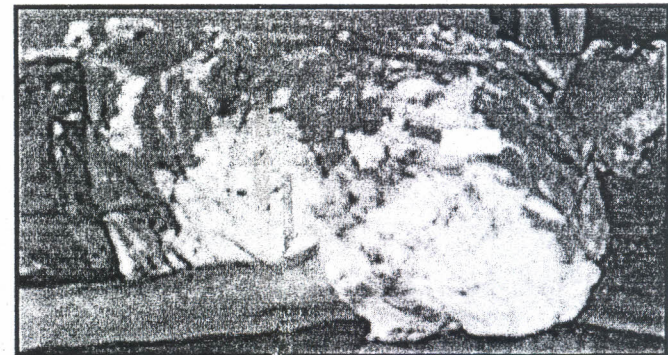
මරණකරු රියදුරු අසුනේ ඉදගත් අයුරින් සිටියේය. බෙල්ලේ ගැඹුරු කැපුමක් තිබුණු අතර, ලේ දහරා පහළට ගලා ගොස් තිබූ අයුරු සුදු කම්පයේ දක්නට ලැබුණි. මියගිය තැනැත්තාගේ අතේ හෝ වාහනය තුළ හෝ අපරාධ ස්ථානයේ ආයුධයක් දක්නට නොලැබුණි. අසුන මත ලේ විලක් තිබුණි.

ඩැෂ්බෝඩ් එක හා වින්ඩ්ස්ක්‍රීන්ඩ් එක මත ලේ පැල්ලම් රාශියක් තිබුණි. මහේස්ත්‍රාත්තුමාගේ නියෝගය හා අධීක්ෂණය යටතේ වෛද්‍ය වරයාගේ පරීක්ෂාව සිදුවිය.

පොලිස් නිලධාරීන් විසින් ඡායාරූප විධියේ හා මිනුම් ලබාගැනීමෙන් පසුව සාම්පල ලබාගන්නේය. වාහනයේ ඇතිලි සළකුණු ඇත්දැයි පරීක්ෂා කළේය. පරීක්ෂණ අවසානයේ

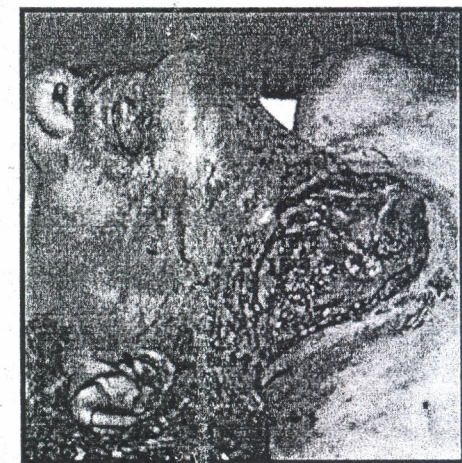මල සිරුර පොලිතින් බෑගයක දමා ළතම පිහිටි මහරෝහලේ මෘතශරීරාගාරයට යවන ලදී.

පශ්චාත් මරණ පරීක්ෂණයේදී පහත කරුණු හෙළිවිය. ඇසුම් වල සිරස් අතට බේරුණු ලේ පැල්ලම් තිබුණි.



ඇසුම් වල සිරස් අතට පිහිටි ලේ පැල්ලම් විය.

බෙල්ලේ ඉදිරිපස ඇලට පිහිටි ගැඹුරු කැපුමක් තිබුණි. එහි වම් කෙළවර බෙල්ලේ ඉහල කොටසේ වම් කනට පහලින් ආරම්භ වී තිබුණි. එතැන් සිට එය ගැඹුරු වී දකුණු පසට යන්නට ක්‍රමයෙන් ගැඹුරු අඩුවී යනු පෙනුණි. අනෙක් කෙළවර බෙල්ලේ දකුණු පැත්තේ, බෙල්ලේ මැද කොටසෙහි පිහිටි අතර එය කෙළවර වූයේ සිහින් දිගැති සිරිමකිනි.



බෙල්ලේ කැපුම දකුණු පැත්තෙන් පෙනෙන අයුරු

ආත්මාරක්ෂක තුවාල (defence injuries) කිසිවක් පිටත නොතිබුණි. එකිනෙකට සමාන්තර, සම පමණක් ගැඹුරැති තමා විසින් කරගත් කැපුම් තුවාල ශරීරයේ නොතිබුණි. බෙල්ලේ කැපුම හැර වෙනත් තුවාලයක් ශරීරයේ නොතිබුණි. පෙනහළු වල ලේ පිරී තිබුණි. රුධිරය පරීක්ෂණයෙන් මත්පැන් හෝ වස නොදකින ලදී. බිරිඳ කියා තිබුනේ ඔහු දකුණත් පුද්ගලයෙකු බවයි.

මරණයට හේතුව ලෙස තීරණය කලේ "බෙල්ලේ කැපුමයි". පරීක්ෂණය එතැනින් නැවැත්විය නොහැකිවිය. මිනීමැරුමක්ද,

